

デンタルエックス線写真読影の大切さと楽しさ  
40年の臨床で培われたすべてをこの一冊に

# デンタルエックス線写真読影

## 臨床40年の備忘録

千葉英史 著

- A4判変 / 196頁 / カラー
- 定価 13,200円 (本体 12,000円 + 税 10%)
- ISBN978-4-263-46196-9
- 注文コード 461960



詳しい内容は二次元コードの  
リンク先をご参照ください

デンタルエックス線写真読影  
臨床40年の備忘録

千葉英史

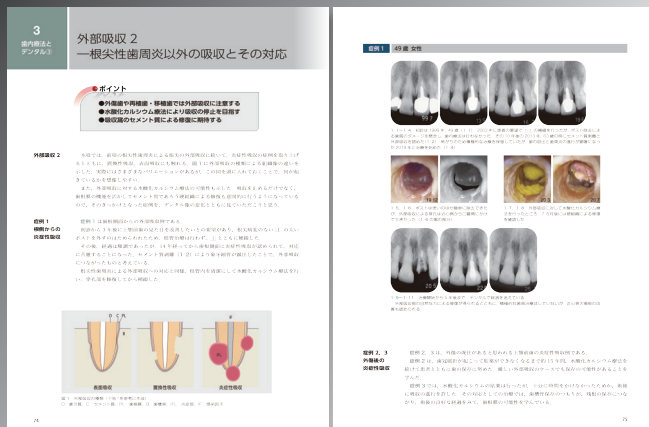


医歯薬出版株式会社

- ◆ 臨床で毎日のように扱うデンタルエックス線写真。そこに見落としや見誤りはないでしょうか
- ◆ その適切な読影は、的確な診断と治療に繋がり、長く歯を守るための重要な第一歩です
- ◆ 30年以上経過症例も多数収載。長期観察から生体の営みを知り、その仕組みを一緒に考えていきましょう

### 主な目次

- 1章 デンタルの有用性
- 2章 デンタル読影の基本
- 3章 歯内療法とデンタル
- 4章 歯周治療とデンタル
- 5章 その他の疾患とデンタル
- 6章 1症例にみるデンタル読影の大切さと楽しさ



# 目次

## 第1章 デンタルの有用性

生体を覗く窓  
大きな情報量  
定点観測記録  
高解像度画像  
研鑽の手札  
個を表す 10 枚  
公正な審判員  
患者説明効果  
真理探查ツール

## 第2章 デンタル読影の基本

立体を平面で見る  
エックス線照射角とデンタル像  
デンタルの限界1 写らない  
デンタルの限界2 隠される  
CT の限界  
正常像と異常像

## 第3章 歯内療法とデンタル

根尖性歯周炎のデンタル像と治癒経過  
外部吸収1 根尖性歯周炎による吸収とその対応  
外部吸収2 根尖性歯周炎以外の吸収とその対応  
歯髄の状態とデンタル像

## 第4章 歯周治療とデンタル

歯槽頂部歯槽硬線  
垂直性骨欠損とデンタル  
歯根膜腔, 歯根近遠心部歯槽硬線, 骨梁像1 力と歯周組織  
歯根膜腔, 歯根近遠心部歯槽硬線, 骨梁像2 歯の動揺とデンタル像  
歯根膜腔, 歯根近遠心部歯槽硬線, 骨梁像3 骨梁像について  
急性炎症・慢性炎症  
根分歧部病変  
まとめの一症例

## 第5章 その他の疾患とデンタル

エンドペリオ病変  
歯根破折  
齲蝕  
さまざまな疾患や異常を診る

## 第6章 1 症例にみるデンタル読影の大切さと楽しさ

### 医歯薬出版 ご注文承り書

デンタルエックス線写真読影

注文コード: 461960 ( ) 冊

● 納入店ご指定希望 (ご指定納入店名)  
※納入店のご指定の場合  
手数料はかかりません。

● 直送希望 (2つの方法からお選びください)  
①  代引 850円  
②  後払い 800円\*

\*直送は、注文書到着の翌営業日(土日祝日除く)に発送します。②の請求書は(株)ネットプロテクションズから別送します。14日以内にお支払いください。返品は受付できません。

● お名前

● TEL

● ご住所(〒 - )

★必要事項をご記入のうえ、FAX 03-5395-7633 にご送信ください。★弊社ホームページ <https://www.ishiyaku.co.jp/> からご注文いただけます。

医歯薬出版株式会社 〒113-8612 東京都文京区本駒込1-7-10 TEL 03-5395-7630