

露出した歯根面を高い審美性で健全にカバーするために!

HYORONブックレット

根面被覆術

を治療オプションに加えよう!

—上皮下結合組織移植術のテクニックを中心に—

編著

松川敏久

(奈良県橿原市・松川歯科医院/
日本臨床歯科医学会(SJCD)監事)

著

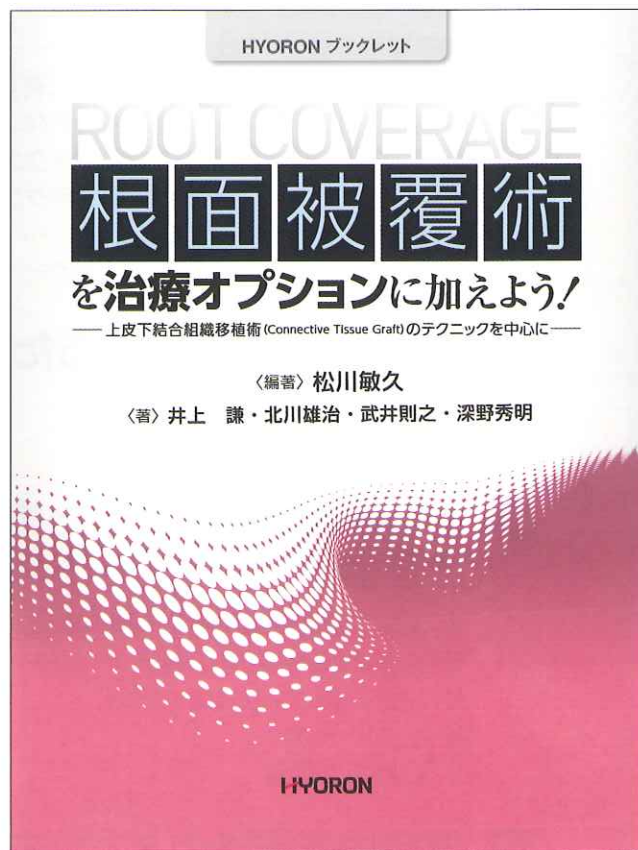
井上 謙 (岡山市北区・I DENTAL CLINIC)

北川雄治 (奈良県香芝市・サン歯科クリニック)

武井則之 (群馬県高崎市・武井歯科クリニック)

深野秀明 (堺市西区・深野歯科医院)

- 知覚過敏やカリエスの好発部位となる露出歯根面をカバーする根面被覆術，なかでも適用頻度が高く，確実な結合組織の増大と血液供給の増加を図ることができる上皮下結合組織移植術を中心に，臨床に取り入れるための知識と手技を実践的に解説!
- 根面被覆をメインテーマに，歯周形成外科の基本的知識から術式や器具，さらには成功へ導くためのポイントなどを詳述!
- 歯周形成外科に取り組みたい歯科医師にとっては入門ガイドとして，経験のある歯科医にとっては紙上セミナーとして，治療オプションを増やすための好適書!



A4変判・80頁・オールカラー
定価(本体4,800円+税)

『HYORONブックレット』は，月刊『日本歯科評論』誌上でご好評をいただき，バックナンバーとしても多くのご要望のあった特集などを，雑誌掲載後の情報も適宜追加し，ワンテーマの書籍として読みやすく再編するシリーズです。

根面被覆術を 治療オプションに加えよう!

—上皮下結合組織移植術のテクニックを中心に—

内 容 紹 介

I 根面被覆術の成否を分ける要因……………松川敏久

- | | |
|-------------|-------------------------------|
| I 歯肉ラインの重要性 | IV 根面被覆術の適応症 |
| II 歯肉退縮の原因 | V 上皮下結合組織移植術 |
| III 歯肉退縮の診断 | VI 上皮下結合組織移植術による歯槽堤増大術から始めよう! |

II 上皮下結合組織移植術の実際……………井上 謙

III 根面被覆における上皮下結合組織移植術のテクニック

- 症例提示の前に：Step by Step……………深野秀明
- 症例1-1 ダブルパピラテクニック（有茎移植併下結合組織移植）……………北川雄治
- 症例2-1 モディファイドランガーテクニック①……………松川敏久
- 症例2-2 モディファイドランガーテクニック②……………北川雄治
- 症例2-3 モディファイドランガーテクニック③……………深野秀明
- 症例3-1 エンベロープテクニック……………松川敏久
- 症例4-1 トンネルパウチテクニック……………北川雄治

IV より良い結果を求めるためのアイテム……………武井則之

- I マイクロスコープの活用
- II 替刃とメス・ハンドルについて

V 結合組織を採取するためのテクニックと失敗しないための 注意点……………武井則之

- | | |
|-------------------|--------------------------|
| I 上皮下結合組織移植術失敗の原因 | VI 結合組織の“質（quality）”について |
| II 結合組織供給部位の選択 | VII 被覆部分の根面処理方法 |
| III 結合組織の採取方法（切開） | VIII 受容側の粘膜剥離時のコツ |
| IV 止血について | IX 初心者が起こしやすい失敗と偶発症 |
| V 口蓋側の縫合 | |

VI 根面被覆術後のメンテナンス……………深野秀明

- I 根面被覆術後の治療とは
- II メンテナンス時に注意すること

- コラム** ①：一次治療と二次治療の違い
- ②：二次切開線はなぜ、上皮下0.5～1.0mmに設定すべきか？
- ③：コラーゲン製剤の填塞について
- ④：“再生”と“治療”の違い