

歯の移植・再植

これから始めるために

下地 勲 編著

●A4判/270頁/オールカラー ●定価(本体 18,000円+税) ISBN978-4-263-44467-2



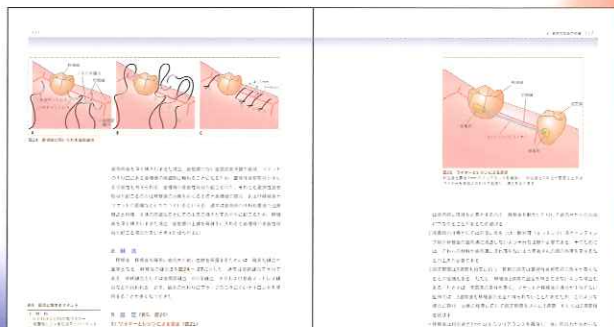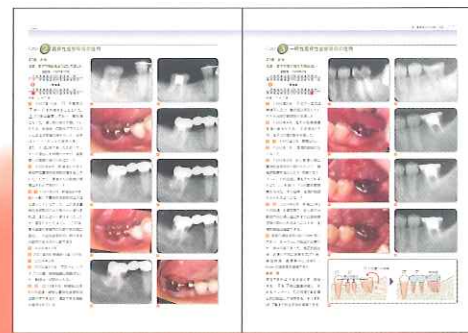1995年にわが国初の自家歯牙移植の成書を執筆した著者がその後、20年間の蓄積と経過を踏まえたうえで2年かけてあらたに書き下ろした実践書 **待望の刊!**

20年を超す多くの長期症例や多様な症例を厳選し72症例を掲載。移植・再植の真の姿に迫る

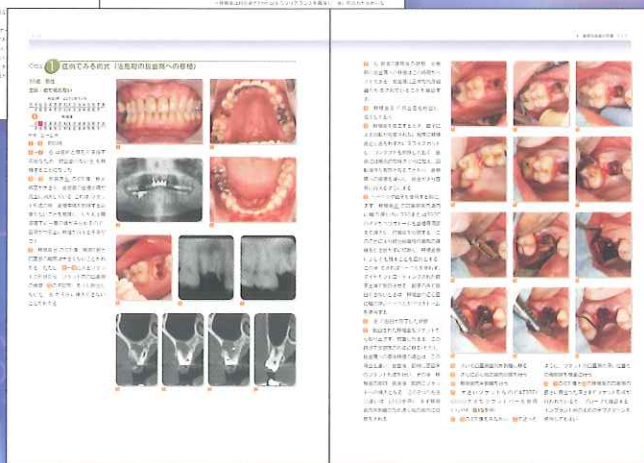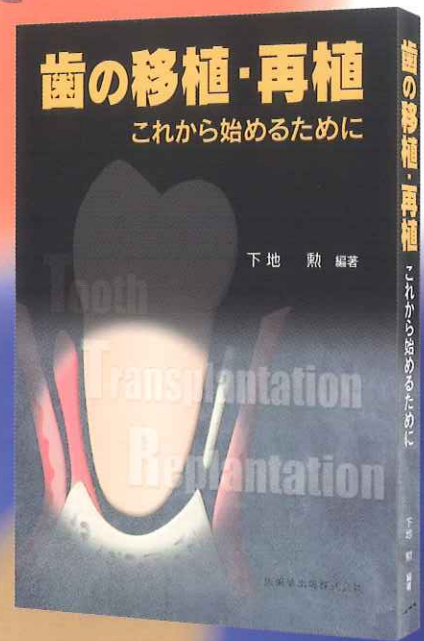
基礎理論の記載は必要最小限に絞り、臨床の実際に重点をおいた内容

術式、術後管理をわかりやすく、視覚的、詳細かつ具体的に提示

読者が読みたい症例を容易に探すことができる構成



天然歯の保存に
こだわる術者、
必読の書



ロングセラーの書籍「歯根膜による再生治療」(下地 勲 著)をあわせてお読みいただければ、理論背景をなす基礎の知見への理解もより深めることができます。(裏面参照)

医歯薬出版株式会社

〒113-8612 東京都文京区本駒込1-7-10 TEL.03-5395-7630 FAX.03-5395-7633 <http://www.ishiyaku.co.jp/>

CONTENTS

1章 どのようなケースから始めて、レベルアップしていけばよいか？

- I はじめに
- II 意図的再植
- Case1 意図的再植の症例
- III 外科的挺出
- Case2 外科的挺出の症例
- IV 歯根未完成歯の移植
- Case3 歯根未完成歯の抜歯窩への移植例
- V 歯根完成歯の移植
- Case4 歯根完成歯の抜歯窩への直後移植例 ほか

2章 意図的再植

- I はじめに
- II 意図的再植の実際
- Case1 意図的再植を他院より依頼された症例 (通常の根管治療で治癒しなかった症例) ほか
- III 外傷歯の再植
- Case5 外傷歯の再植例 (厳密には外科的挺出の症例)

3章 外科的挺出

- I はじめに
- II 外科的挺出と矯正の挺出の使い分け
- III 外科的挺出の適応と臨床の実際
- Case1 5)の骨縁下カリエスと穿孔の症例 ほか
- IV 外科的挺出の予後

4章 歯根未完成歯の移植

- I はじめに——成功の基準と特徴
- II 移植後の歯髄治癒と歯髄壊死の診断
- III 歯根未完成歯の移植の症例
- Case1 歯髄治癒に加えて遠心部歯周組織が改善された症例 ほか
- IV 移植後の歯髄治癒に影響を与える因子
- V 歯髄腔閉鎖のメカニズム
- VI 歯根未完成歯の移植時期
- VII 歯根未完成歯移植と完成歯移植の比較

5章 歯根完成歯の移植

- I はじめに
- II 抜歯窩への直後移植
- Case1 抜歯窩への直後移植 (新鮮破折歯) の症例 ほか
- III 治癒期の抜歯窩への移植
- Case3 治癒期の抜歯窩への移植の症例
- IV 無歯顎への移植
- Case4 上顎片側性無歯顎遊離端欠損への移植例
- V 抜歯窩+無歯顎への移植
- Case5 抜歯窩+無歯顎への直後移植の組み合わせ症例
- VI 抜歯直後移植と無歯顎への移植の違い

切り取り

6章 歯の移植が有効な欠損歯列

- I はじめに
- II 中間1歯欠損
- Case1 埋伏智歯の移植により中間1歯欠損を防止できた症例
- III 遊離端1歯欠損
- Case2 歯の移植により遊離端1歯欠損を防止できた症例
- IV 長い中間欠損
- Case3 無歯顎頭部への移植により長い中間欠損を防止できた症例
- V 前遊離端欠損
- Case4 矯正の挺出と外科的挺出により遊離端欠損を防止できた症例
- VI 遊離端欠損 (特に片側遊離端欠損)
- Case5 歯の移植により片側遊離端欠損 (下顎) から歯列改変できた症例
- VII 遊離端欠損+中間欠損
- Case6 分割歯根の移植により片側遊離端欠損+中間欠損を防止できた症例
- VIII 部分床義歯への適応
- Case7 可撤性義歯の鉤歯として24年間機能している歯の移植症例 ほか

7章 歯の移植術式

- I 歯根完成歯の移植
- Case1 症例でみる術式 (治癒期の抜歯窩への移植)
- II 歯根未完成歯の移植

8章 むずかしい歯の移植の症例にどう対応するか？

- I はじめに——再生機能を引き出す
- II 骨増生による対応
- Case1 足場として受容床の自家骨を利用した症例 ほか
- III 可能な角度で埋入後、整直する対応
- Case8 受容床が狭すぎたため移植歯を深く傾斜埋入した後、矯正により整直した症例 ほか
- IV 上顎洞底の低い症例への対応
- Case10 ソケットリフトを用いた上顎臼歯部への移植症例1 ほか

9章 インプラントが必要な欠損歯列—移植適用が困難な場合

- I はじめに
- II インプラントが特に有効な欠損歯列
- Case1 下顎片側遊離端欠損へのインプラント (天然歯を救うための対応) ほか
- III 歯の移植とインプラントの共存
- Case4 歯の移植とインプラントの共存例1

10章 歯の移植と矯正治療

- I はじめに

II 歯の移動か歯の移植か？—処置方針の選択—

- Case1 移植と矯正の移動により左右臼歯部の咬合支持を獲得した症例 ほか
- III 矯正治療で抜去した歯を移植に活用
- Case4 矯正治療 (上顎前突) で抜去した歯を移植した症例 ほか

11章 歯の移植におけるCTの活用

- I はじめに
- II 診断および治療方針立案におけるCTの活用
- Case1 歯の移植により遊離端欠損および中間欠損を回避した症例 ほか
- III 治療の評価と経過観察におけるCTの活用
- Case3 顎堤の幅と高さが不足している症例 ほか

12章 歯の移植後のトラブルと対応

- I はじめに
- II 歯根吸収
- III 歯根吸収の診断と対応
- Case1 炎症性歯根吸収の症例 ほか
- IV 歯根吸収と骨吸収のメカニズムとの関連
- V 付着の部分的非獲得
- Case5 細菌性因子が関与した歯周病罹患歯を移植歯として利用した症例 ほか

13章 歯の移植に関する Q&A

- 移植歯の歯内療法の時期的に関する Q&A
- 移植歯を抜去する際に行う「歯を動揺させる処置」に関する Q&A
- Andreasenの基礎研究の結果に対する Q&A
- 術式に関する Q&A


増刷を重ね、早くも4刷!

歯根膜による再生治療 インプラントを考える前に

著者の長年にわたる臨床経験から導き出された、歯根膜の機能を最大限引き出す臨床の神髓

下地 勲 著

- A4判 / 216頁 / オールカラー
- 定価 (本体 14,000円+税)
- ISBN978-4-263-44295-1



医歯薬出版 ご注文承り書

歯の移植・再植 これから始めるために () 冊

歯根膜による再生治療 インプラントを考える前に () 冊

●納入店ご指定希望 (ご指定納入店名)
※納入店ご指定の場合 手数料はかかりません

●直送希望 (2つの方法からお選びください)

① 代引 450円
② 後払い400円*

*②の後払いの請求書は (株)ネットプロテクションズから別送となります。

●お名前

●ご住所 (〒)

●TEL.

★必要事項をご記入の上、FAX. 03-5395-7633にご送信ください。★弊社ホームページ <http://www.ishiyaku.co.jp/>からもお申し込みいただけます。医歯薬出版株式会社 〒113-8612 東京都文京区本駒込1-7-10 TEL. 03-5395-7630