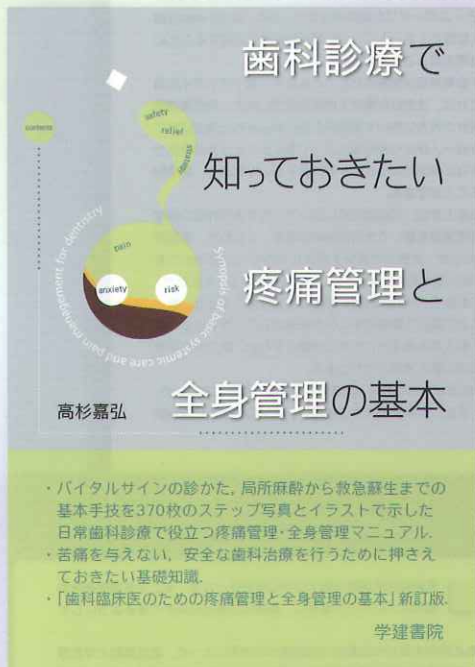


最新刊

「歯科臨床医のための疼痛管理と全身管理の基本」新訂版

歯科診療で知っておきたい 疼痛管理と全身管理の基本



著 近畿大学医学部麻酔科学講座講師/日本歯科麻酔学会専門医 高杉嘉弘

A5判/カラー/146頁/定価4,725円(本体4,500円+税)

ISBN978-4-7624-0683-6

- 苦痛を与えない、安全な歯科治療を行うために押さえておきたい基礎知識。
- バイタルサインの診かた、局所麻酔から救急蘇生までの基本手技を370枚のステップ写真とイラストで示した日常歯科診療で役立つ疼痛管理・全身管理マニュアル。
- 「歯科診療で知っておきたい全身疾患の知識と対応」の姉妹編

前著『歯科臨床医のための疼痛管理と全身管理の基本』を上梓してすでに12年が経過し、この間、歯科を受診する患者の様相は大きく変わった。歯科患者の著しい高齢化と有病者の増加は、これまでも増して安全な歯科管理のための配慮を求めている。疾病とその治療法について十分理解することが、全身疾患を有する患者の安全な歯科管理の基本であり、日常の歯科臨床では、それを踏まえた基本的な手技の実践が、疾患の増悪を生じさせないためにも重要である。

本書では、基本的な手技のステップ写真と解説を見開きで示し、理解を容易にした。また、新しい情報を取り入れるとともに、今日、広く理解されるようになった救急時の対応について多くのページを割いた。

全身疾患をもつ、もたないにかかわらず、患者の多くは歯科治療に伴うさまざまな不安を抱えている。苦痛を与えない歯科治療と、合併症を予防するための適切な対応は、患者との信頼関係を確立し、患者と歯科臨床医に与えるメリットは計り知れない。既刊『歯科診療で知っておきたい全身疾患の知識と対応』とともに、本書が、患者の不安、そして歯科臨床医の悩みを少しでも解消することに役立つならば幸甚である。(序文より)

主要目次

1 バイタルサインの診かた

- ♥ 脈拍の診かた
- ♥ 血圧測定
- ♥ 呼吸状態の把握
- ♥ 心電図
- ♥ 胸部の聴診
- ♥ 意識レベルの評価

2 静脈路の確保

- ♥ 穿刺しやすい静脈
- ♥ 点滴の準備
- ♥ 静脈確保
- ♥ 静脈注射
- ♥ 注射針による静脈確保
- ♥ 翼状針による静脈確保
- ♥ 筋肉注射

3 局所麻酔

- ♥ 歯科用局所麻酔薬と注射用器具

♥ 表面麻酔

- ♥ 浸潤麻酔
- ♥ 歯根膜内麻酔と周囲浸潤麻酔
- ♥ 伝達麻酔
- ♥ 下歯槽神経伝達麻酔にかかわる解剖
- ♥ 下顎孔伝達麻酔の実際
- ♥ 下顎孔伝達麻酔の問題点
- ♥ 下歯槽神経近位伝達麻酔法
- ♥ 後上歯槽枝伝達麻酔

4 精神鎮静法

- ♥ 笑気吸入鎮静法の準備
- ♥ 笑気吸入鎮静法の実際
- ♥ 静脈内鎮静法
- ♥ 静脈内鎮静法の実際

5 ペインクリニック

- ♥ 三叉神経痛
- ♥ 三叉神経麻痺

♥ 顔面神経麻痺

6 歯科治療が関与する全身的合併症

- ♥ 神経性ショック
- ♥ 血管収縮薬に対する過敏症
- ♥ アナフィラキシー
- ♥ 過換気症候群
- ♥ 局所麻酔薬中毒

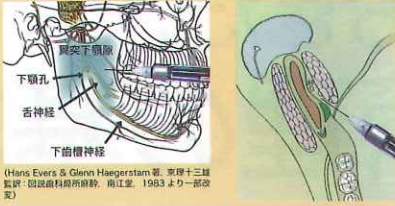
7 救急蘇生

- ♥ 一次救命処置(BLS)
- ♥ 気道異物の除去
- ♥ 用手による気道の確保
- ♥ エアウェイによる気道の確保
- ♥ 人工呼吸
- ♥ 心臓マッサージ(胸骨圧迫)
- ♥ 自動体外式除細動器(AED)
- ♥ 二次救命処置(ALS)
- ♥ 歯科診療室に常備すべき救急薬

下歯槽神経近位伝達麻酔法

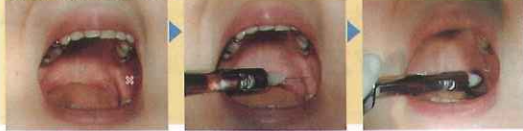内容
見本

◆下歯槽神経近位伝達麻酔での刺入部位

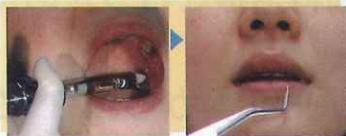

(Hans Evers & Glenn Hagerstrom 著、東理十三社 監訳：四国歯科専門学校、南江庄、1983より一部改変)

◆下歯槽神経近位伝達麻酔法



刺入点は下顎孔伝達麻酔と同様であるが、必ずしも咬合平面の1 cm 上方である必要はない。下顎孔の前方に注射針を進めるため、対側の第一大臼歯方向から刺入する。ここでは30 G、21 mm 注射針を用いている。10 mm の刺入で翼突下顎窩内に到達する。



吸引テストを行い、1 カートリッジの局所麻酔薬を注射する。2~3 分以内に舌の麻痺が、5~10 分で下唇、オトガイ皮膚の知覚麻痺が生じ、治療が可能となる。

ここで紹介する下歯槽神経近位伝達麻酔法（近位伝達麻酔法）は、筆者らが報告した方法で、下顎孔（下歯槽神経）を刺入目標とせず、神経・血管損傷の危険の少ない下顎孔より前方の翼突下顎窩の中に注射針を進め、ここで局所麻酔薬を注射することによって下歯槽神経の麻酔を得ようとするものである。

下顎孔の前方には内側翼突筋に沿って下行する舌神経と翼突下顎窩が存在する。この前方部は内側翼突筋と下顎枝前縁に付着している側頭筋の腱で挟まれた間隙となっている。この隙の中に局所麻酔薬を注射すると、局所麻酔薬は翼突下顎窩の中を拡散して下歯槽神経に達し、伝達麻酔効果を示す。

近位伝達麻酔法での刺入点は、下顎孔伝達麻酔法と同様に、翼突下顎ヒダと側頭筋腱の内側に相当する内斜線の間とし、刺入する高さは下顎の咬合平面とほぼ同じにすると刺入しやすい。刺入方向は、下顎孔の前方を目標とするため、対側の第一大臼歯方向からとし、刺入長は約 10 mm で、21 mm のディスプレイ針の半分まで、あるいは 12 mm 注射針の根元近くまでとする。この刺入位置で 1 カートリッジの局所麻酔薬を注射することによって、下顎孔伝達麻酔と同様な効果を得ることができる。

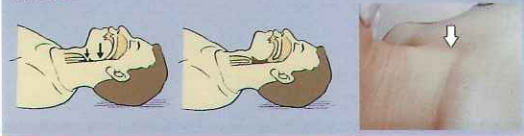近位伝達麻酔法を行ったとき、下歯槽神経が麻酔されたことを示す下唇やオトガイ皮膚の麻痺が得られないことがある。これは、注射針が翼突下顎窩の内方に向き、内側翼突筋の中にとどまっている場合と、注射針が外方に向いて側頭筋の中に刺入された場合に生じる。歯列の幅あるいは下顎枝の開きは一人ひとりの患者によって異なることがその理由であるが、近位伝達麻酔法では、いずれが原因であったのかを診断するのは容易で、再度刺入し直すことで伝達麻酔効果を得ることができる。

注射針の先が内側翼突筋の中にあるときは、内側翼突筋に沿って下行する舌神経の麻痺のみが生じ、側頭筋内にあるときは側頭筋を貫いて走る顔神経の麻痺、すなわち、頬粘膜の麻痺が生じる。このような症状のとき、注射針の翼突下顎窩からのずれは数 mm であり、この修正は近位伝達麻酔法での刺入長が約 10 mm と短いため容易である。すなわち、舌の麻痺のみが生じたときは、刺入点を 2 mm 程度外方に移動して再度刺入するか、第一大臼歯のさらに後方から刺入することで翼突下顎窩の中に針先を進めることができる。また、頬粘膜の麻痺が生じたときは、刺入点をわずかに内方に移動させるか、刺入方向を第一大臼歯の前方に変えることで隙の中に刺入することができる。

この近位伝達麻酔法では、注射針の先が大きな神経、血管の存在しない位置にあるため、これらを損傷する危険性が少なく、また、効果発現までの時間は、従来の下顎孔伝達麻酔と異なることはない。

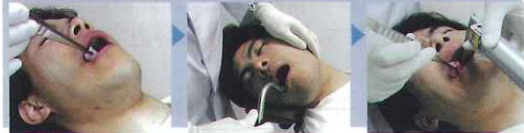気道異物の除去

◆気道閉塞



気道の閉塞は、血液、ガーゼ、歯、捕食物、印象材などの異物や、舌根の沈下によって生じる。気道閉塞が生じると、吸気時に胸が下がり、腹膨が上がるシーソー呼吸、鎖骨上窩が陥凹する tracheal tug がみられる。

◆口腔内異物の除去



口腔内異物は、吸引やピンセット、鉗子などによって除去が可能であり、硬組織が使用できれば容易に確認できる。血液など、液体の異物のときは、顔を側に向けて吸引すると気道が通過しやすい。固体の異物で、吸引器で除去できないときは、喉頭鏡によって確認し、ピンセットや鉗子で除去する。

◆気管内異物に対するハイムリック法



気管内の異物に対しては、胸腔内圧を瞬間的に高めて排出させるハイムリック法が行われる。歯科ユニット上では、患者の背後から抱えるようにする。

気道閉塞

気道の完全閉塞は数分以内に致命的となる。そこで気道閉塞時の症状について十分理解し、即座に診断と対応ができるようにしておく必要がある。

呼吸は、延髄にある呼吸中枢から肋間筋や横隔膜への刺激によって、吸気運動と呼気運動を交互に規則的に行うことによってなされる。すなわち、吸気時には胸が上がり、横隔膜が張って下がることにより上腹部が膨らむことが観察でき、呼気時には胸が下がり、上腹部が凹む。肺はこの吸気運動による胸腔の陰圧によって受動的に膨らんで、気道をとおして外界から空気を取り込み、呼気時には肺がもとの大きさに戻ることで肺内の空気を排出している。

気道閉塞が生じたときも、呼吸中枢の抑制がないかぎり、たとえ意識がなくても、この呼吸運動は持続する。すなわち、咽喉や喉頭、あるいは気管上部で閉塞が生じたときも吸気時には胸腔内は陰圧となるが、肺への空気の流入がないため胸が上がらず、横隔膜運動によって上腹部が膨らみ、胸骨のすぐ上のやわらかい気管が陰圧によって凹む。つまり、吸気時にあまり胸が上がらず、上腹部が膨らむと同時に胸骨に近い喉の皮膚が凹むことが観察される。これを tracheal tug という。

意識のある患者が、異物によって突然に気道閉塞に陥ると、手を喉に当てる窒息のサイン（チョークサイン）を示す。しかし、意識レベルの低下した患者では、呼吸音や胸郭の動きから閉塞の有無を判断しなければならない。

歯科治療中に突然、あるいは気道の狭窄音がしたあとに呼吸音が聞こえなくなったときは、呼吸音の聴取とともに、着衣をゆるめて、胸骨に近い喉と上腹部の動きを観察する。歯科治療中の異物による閉塞は、治療器具や血液、綿花、歯、印象材などによるもので、嘔吐による吐物によるもので、いずれも歯科治療の内容の把握と注意深い患者の観察によって容易に原因が判断でき、迅速な対応が可能である。口腔内に異物が確認できるときはピンセットなどで除去できる。血液や印象材など流動性のあるものは、歯科ユニットに付いているバキュームを用いて除去する。このとき、ミラーなどで舌根部を圧迫することで喉頭付近まで直視することが可能となる。

ハイムリック法（腹部突き上げ法）

口腔、咽喉の異物を除去したにもかかわらず、呼吸音が聴取できず、シーソー呼吸や tracheal tug がみられるときは、気管内に異物が存在する。意識があれば、つづくかぎり咳をさせて吐き出させることが有効である。しかし、意識のない患者や強い咳のできない患者では、横隔膜を上方に強く圧迫することによる肺からの急激な呼気で呼出させるハイムリック法を用いる。歯科臨床では、半座位あるいは仰臥位で行う方法を用いる。半座位で行う方法は、半座位にした患者のうしろに回り、脇の下から手を入れ、一方の手で握りこぶしをつくって患

株式会社 学建書院

〒113-0033

東京都文京区本郷2-13-13本郷七番館1F

TEL (03)3816-3888

FAX (03)3814-6679

http://www.gakkenshoin.co.jp

■お取扱いは